

A importância da ressonância magnética no diagnóstico do tumor Teratoma Maduro Pélvico: Relato de caso

**The importance of magnetic resonance imaging in the diagnosis of Mature Pelvic Teratoma tumor:
Case report**

**Importancia de la resonancia magnética en el diagnóstico del tumor de Teratoma Pélvico Maduro:
Reporte de un caso**

Recebido: 05/01/2025 | Revisado: 13/01/2025 | Aceitado: 13/01/2025 | Publicado: 16/01/2025

Anny Karoliny Silva Morais Siqueira

ORCID: <https://orcid.org/0009-0001-9128-3581>

Centro Universitário de Patos, Brasil

E-mail: annykarolinsilvamoraissiqueir@gmail.com

Mayra Gabrielly Costa Pereira

ORCID: <https://orcid.org/0009-0006-2543-4042>

Centro Universitário de Patos, Brasil

E-mail: mayragabriellycosta@gmail.com

Italo Cavalcante Guedes

ORCID: <https://orcid.org/0009-0008-1357-3250>

Centro Universitário de Patos, Brasil

E-mail: italoguedes.c@gmail.com

Dagrimar Gomes da Silva

ORCID: <https://orcid.org/0009-0004-1801-0300>

Centro Universitário de Patos, Brasil

E-mail: dagrimargomes@gmail.com

Nathan Santos de Oliveira

ORCID: <https://orcid.org/0009-0007-1469-679X>

Centro Universitário de Patos, Brasil

E-mail: nathanradio19@gmail.com

Lidia Pinheiro da Nobrega

ORCID: <https://orcid.org/0000-0003-2101-0438>

Centro Universitário de Patos, Brasil

E-mail: lidianobrega@fiponline.edu.br

Resumo

O teratoma cístico maduro de ovário é o tipo mais comum de tumores benignos ovarianos em mulheres. Seu diagnóstico é incidental em grande parte das vezes, sendo realizado através de exames de imagem como ultrassonografia, tomografia e ressonância magnética ou durante procedimentos cirúrgicos e seu tratamento varia de acordo com as características individuais da paciente. Como objetivo principal, analisar a importância da ressonância magnética (RM) no diagnóstico preciso de teratomas maduros pélvicos, contribuindo para compreensão da eficácia dessa técnica de imagem na avaliação dessa condição rara. Trata-se de um estudo descritivo, com abordagem qualitativa, relacionada a um relato de caso sendo realizado no Centro Universitário de Patos. E a amostra da proposta foi formada por uma paciente residente na cidade de Patos, sexo feminino, diagnosticada com teratoma maduro pélvico, no momento do diagnóstico a paciente tinha 16 anos e 4 meses. Conclui-se que o tratamento a ser escolhido deve considerar características individuais de cada paciente, bem como as características específicas do tumor, o que varia de acordo com cada caso. No relato de caso exposto foi realizado uma ressonância magnética que demonstrou de forma clara o problema e com isso desenvolvido o plano de tratamento mais eficaz.

Palavras-chave: Cisto; Ressonância magnética; Teratoma maduro; Videolaparoscopia.

Abstract

The mature ovarian cystic teratoma is the most common type of benign ovarian tumor in women. Diagnosis is frequently incidental, performed through imaging exams such as ultrasonography, computed tomography, and magnetic resonance imaging (MRI), or during surgical procedures. Treatment varies based on the patient's individual characteristics. As the main objective, analyze the importance of magnetic resonance imaging (MRI) in the accurate diagnosis of mature pelvic teratomas, contributing to the understanding of the efficacy of this imaging technique in evaluating this rare condition. It is about a descriptive study with a qualitative approach, based on a case report conducted at the Patos University Center. The sample consisted of a female patient residing in Patos, Paraíba,

diagnosed with a mature pelvic teratoma at the age of 16 years and 4 months. Concluded that treatment selection should consider the individual characteristics of each patient as well as specific tumor features, which vary from case to case. In the case reported, an MRI was performed, clearly revealing the condition and enabling the development of the most effective treatment plan.

Keywords: Cyst; Magnetic resonance imaging; Mature teratoma; Videolaparoscopy.

Resumen

El teratoma quístico maduro del ovario es el tipo más común de tumores ováricos benignos en las mujeres. Su diagnóstico es incidental la mayoría de las veces, realizándose a través de pruebas de imagen como la ecografía, la tomografía y la resonancia magnética o durante procedimientos quirúrgicos y su tratamiento varía según las características individuales del paciente. El objetivo principal es analizar la importancia de la resonancia magnética (RM) en el diagnóstico preciso de los teratomas pélvicos maduros, contribuyendo a la comprensión de la eficacia de esta técnica de imagen en la evaluación de esta enfermedad poco frecuente. Se trata de un estudio descriptivo, con enfoque cualitativo, relacionado con un reporte de caso realizado en el Centro Universitario de Patos. Y la muestra de la propuesta estuvo conformada por una paciente femenina residente en la ciudad de Patos, diagnosticada con teratoma pélvico maduro, al momento del diagnóstico la paciente tenía 16 años y 4 meses de edad. Se concluye que el tratamiento a elegir debe considerar las características individuales de cada paciente, así como las características específicas del tumor, que varía según cada caso. En el caso clínico expuesto, se realizó una resonancia magnética que demostró claramente el problema y así se desarrolló el plan de tratamiento más efectivo.

Palabras clave: Quiste; Imágenes por resonancia magnética; Teratoma maduro; Videolaparoscopia.

1. Introdução

O teratoma maduro do ovário, também conhecido como cisto dermóide, é um tumor de células germinativas benigno, revestido por epiderme e apêndices cutâneos. São congênitos e geralmente assintomáticos, sendo encontrado em exames de rotina em mulheres durante a idade fértil. Recebe também a denominação de cisto dermóide, uma vez que em todos os tumores existem elementos da epiderme (Vieira *et al.*, 2014).

Quando um tumor de ovário é encontrado, faz-se necessário estabelecer se o mesmo é passível de ser maligno ou benigno para esclarecer a decisão sobre a abordagem cirúrgica. E apenas através da inspeção da cavidade abdominal, exame citológico do líquido peritoneal e exame histológico das peças cirúrgicas é que o diagnóstico poderá ser estabelecido com precisão (Vieira *et al.*, 2014).

Torna-se importante na avaliação de mulheres com sintoma ginecológico, o exame pélvico como: a ultrassonografia pélvica e, especialmente, a realizada por técnica transvaginal que é o método não invasivo mais utilizado para avaliação morfológica dos ovários. O mesmo fornece informações importantes sobre o tamanho e conteúdo dos tumores ovarianos. Como também o principal marcador sérico para tumores epiteliais ovarianos o CA 125 (marcador tumoral que se mede no sangue) (Appel, 2009).

O ultrassom é um dos métodos diagnósticos desse tumor e a combinação deste com radiografia simples do abdome proporciona um diagnóstico mais complementar, sendo a ressonância magnética aportes para o diagnóstico diferencial e preciso (Morais *et al.*, 2010).

A Ressonância Magnética qualifica-se como exame não invasivo, realizando exames sem os riscos da radiação ionizante, ela entrega imagens em três dimensões com ótima resolução espacial e de contraste, sendo possível avaliar um tumor com bastante fidelidade, aumentando o espectro de aplicações para todas as partes do corpo humano e explorando aspectos anatômicos e funcionais ao mesmo tempo (Nougaret *et al.*, 2022).

A Ressonância Magnética por ser não invasiva e ter alta resolução, pode ser considerada por alguns autores como o método de escolha no diagnóstico ou exclusão da patologia ovariana em crianças e adolescentes. De acordo com Carmo *et al.* (2021), entre 11 pacientes com dor abdominal crônica, sete tiveram diagnóstico de teratoma ovariano maduro por RM e houve ainda, precisão de 100% na localização de lesões ovarianas, colocando a Ressonância Magnética em local de destaque dentre os métodos de imagem.

A ressonância tem por vantagens sobre outros métodos, além da boa definição das imagens, comparável ou até superior em muitos casos, à tomografia computadorizada, a ausência de exposição à radiação ionizante, o que favorece, sobretudo, sua utilização em grupos de risco, como: crianças, grávidas, idosos etc (Nougaret *et al.*, 2022).

Nesse cenário, a ressonância magnética (RM) configura-se, como um dos principais exames de imagem no diagnóstico, avaliação e seguimento de doenças pélvicas, fazendo a captação de imagens detalhadas da anatomia e possibilitando a correta avaliação da presença, localização, morfologia e extensão de prováveis lesões e tumores pélvicos, apresentando importante potencial para identificar várias patologias (Ashby *et al.*, 2021).

Esse método costuma exigir mais tempo para a obtenção das imagens como também oneroso, pois os aparelhos utilizados são de alto custo, além da exigência de mão de obra qualificada para operá-los, tanto para os serviços de radiologia que o oferecem, quanto para os pacientes que dele se utilizam. Também, por ser um método menos disponível no SUS - Sistema Único de Saúde, que outros mais comuns, embora mais limitados, como o Raio-X, a Ultrassonografia e a Tomografia Computadorizada. Se bem indicada e bem utilizada, podem eliminar a necessidade de procedimentos invasivos ou cirurgia (Boaventura *et al.*, 2017).

Tendo em vista a importância médica atual e a necessidade de mais entendimento sobre o teratoma maduro pélvico, esse estudo visa compreender as indicações e benefícios da Ressonância Magnética (RM) dentro do amplo espectro de acometimento da patologia. Bem como entender que mesmo com a disponibilidade de outros meios de detecção, tais como: ultrassonografia e tomografia computadorizada, a Ressonância Magnética (RM) se sobrepõe a esses métodos por ser mais amplo e eficaz no diagnóstico de diversas patologias, oferecendo uma avaliação mais abrangente e detalhada da extensão do tumor e de suas características morfológicas.

Diante desse contexto, este relato de caso tem por objetivo principal analisar a importância da ressonância magnética (RM) no diagnóstico preciso de teratomas maduros pélvicos, contribuindo para compreensão da eficácia dessa técnica de imagem na avaliação dessa condição rara. E como objetivos específicos analisar a contribuição da ressonância magnética na identificação de estruturas adjacentes afetadas pelos teratomas pélvicos, fornecendo informações essenciais para planejamento cirúrgico e prognóstico do paciente e investigar a sensibilidade e especificidade da ressonância magnética em detectar recorrências ou complicações relacionadas aos teratomas maduros pélvicos, após intervenções terapêuticas, destacando seu papel no acompanhamento desses pacientes.

2. Metodologia

O presente estudo tratou-se de um estudo descritivo, com abordagem qualitativa, relacionada a um relato de caso, (Pereira *et al.*, 2018; Toassi & Petry, 2021), que buscou analisar a importância da ressonância magnética (RM) no diagnóstico preciso de teratomas maduros pélvicos. O estudo foi realizado no Centro Universitário de Patos - UNIFIP, localizado no sertão Paraibano na rua Horácio Nóbrega, S/N - Belo Horizonte na cidade de Patos – PB.

A amostra da proposta foi formada por uma paciente residente na cidade de Patos, no estado da Paraíba, sexo feminino, diagnosticada com teratoma maduro pélvico, no momento do diagnóstico a paciente tinha 16 anos e 4 meses.

Considerando que a própria paciente atuou como pesquisadora no relato de caso, há riscos a serem considerados, incluindo viés de autoapresentação, generalização limitada, conflito de interesse e questões éticas. Estes riscos podem comprometer a precisão, integridade e validade dos resultados da pesquisa. Para mitigar esses riscos, a paciente/pesquisadora adotou práticas rigorosas de pesquisa, foi transparente sobre seu papel dual, buscou feedback externo e seguiu os princípios éticos estabelecidos para pesquisas envolvendo seres humanos.

A experiência direta oferece uma compreensão íntima e empática da condição ou fenômeno estudado, permitindo uma narrativa mais rica e uma análise mais profunda. A perspectiva pessoal pode revelar nuances que poderiam passar

despercebidos por pesquisadores externos. Além disso, a participação ativa na pesquisa aumenta a autenticidade e a relevância dos resultados. Ao assumir esses papéis duplos, ajudou a promover uma abordagem mais centrada no paciente na pesquisa e na prática clínica, além de contribuir para uma maior conscientização e compreensão da condição ou fenômeno em questão.

A realização deste estudo considerou a Resolução nº 466/2012 do Conselho Nacional de Saúde que rege sobre a ética da pesquisa envolvendo seres humanos direta ou indiretamente, assegurando a garantia de que a privacidade do sujeito da pesquisa será preservada. Vale ressaltar que o início da pesquisa ocorreu somente após a análise e aprovação pelo Comitê de Ética em Pesquisa.

3. Resultados

Paciente do sexo feminino, idade 16 anos, que no período possuía ensino médio incompleto, estado civil solteira, natural da cidade de Patos-PB, sem histórico familiar de câncer. No ano de 2021, surgiram sintomas semelhantes ao de uma gravidez como: enjoo, náusea, tontura, falta de apetite, desconforto abdominal e sexual.

Foi marcada uma consulta médica ginecológica em uma clínica particular, na cidade de Patos-PB, a médica realizou um exame citológico, no dia 05 de fevereiro de 2021, como também receitou um medicamento contraceptivo IUMI e solicitou a realização de uma transvaginal, realizada no dia 22 de fevereiro de 2021.

A Impressão Diagnóstica da transvaginal mostrava uma formação ecogênica em ovário direito que pode estar relacionado a cisto de conteúdo hemorrágico, não se excluindo a possibilidade de tumoração da linhagem dermoide. A médica sugeriu que fosse realizado um controle ecográfico após 40 dias para seguimento e definição diagnóstica. Logo após esse episódio, foi buscado outras opiniões médicas sobre o caso. Na cidade de João Pessoa – PB, a ginecologista encaminhou para realização uma ressonância magnética com uso do contraste.

A Impressão diagnóstica Ressonância Magnética demonstrou um nódulo no ovário direito sugestivo de origem teratodermóide e suas variantes histológicas.

No dia 11 de março de 2021, a paciente buscou outra sugestão médica, na cidade de Sousa-PB, onde ele explicou de forma mais humana sobre o acometimento desse tipo de tumor e sua forma de tratamento.

Sendo encaminhada para exames laboratoriais, risco cirúrgico e busca por doadores de sangue, aproximadamente após 15 dias, foi realizada um tipo de cirurgia mais rápida e eficaz chamada de videolaparoscopia.

Segue abaixo o resultado da ressonância magnética realizada.

Figura 1 - Resultado da Ressonância Magnética solicitado para visualização de nódulo no ovário direito sugestivo a teratodermóide, sendo utilizado contraste endovenoso e gel vaginal.

RESSONÂNCIA MAGNÉTICA DE PELVE

Protocolo: Sequências multiplanares FSE e GRE ponderadas em T1 e T2, antes e após a injeção endovenosa de contraste paramagnético. Utilizado gel vaginal.

Relatório:

Bexiga com paredes finas e conteúdo líquido homogêneo.

Útero em anteversoflexão, de dimensões normais e contornos preservados. Mede cerca de 7,3 x 4,2 x 3,0 cm, com volume estimado em 47,8 cm³.

Miométrio com sinal homogêneo, sem nódulos identificáveis.

Endométrio e zona juncional com espessuras normais.

Região retrocervical, septo retovaginal, recesso vesicouterino e parede anterior do retossigmóide livres.

Ovário direito tópico, de dimensões normais, apresentando lesão focal sólida, heterogênea com componente de gordura identificado pela queda do sinal na sequencia fora de fase, medindo 1,7 cm.

Ovário esquerdo tópico, de dimensões e sinal preservado.

Ausência de linfonodomegalias ou de líquido livre na pelve.

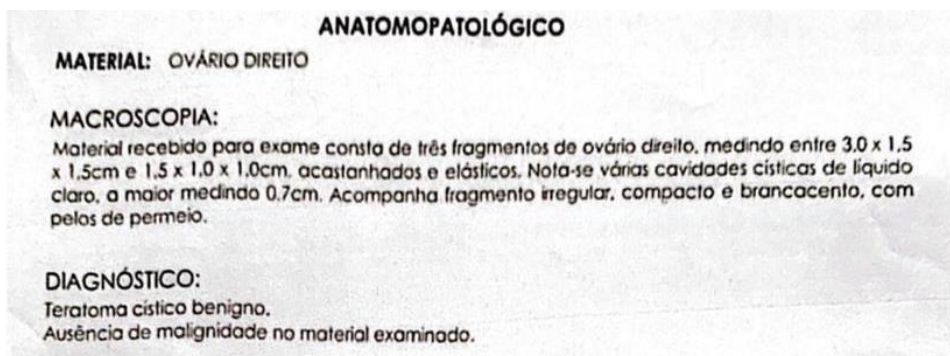
Impressão diagnóstica:

Nódulo no ovário direito sugestivo de origem teratodermóide e suas variantes histológicas.

Fonte: Autoria própria.

Segue abaixo o resultado da biópsia do teratoma retirado.

Figura 2 - Biópsia do teratoma retirado, sendo visualizado ausência de malignidade no material examinado.



Fonte: Autoria própria.

4. Discussão

Devido ao seu complexo desenvolvimento embriológico, o ovário, pode dar origem a tumores de histologia variada e com comportamentos diferentes. Dentre esses tumores, temos os derivados de células germinativas. Também conhecido como cisto dermóide, o teratoma maduro do ovário é uma neoplasia benigna que deriva dessas células germinativas que apresentam tecidos advindos dos três folhetos embrionários: ectoderme, mesoderme e endoderme (Bersot & Rymsza, 2021).

Segundo dados de Hernández e Reina (2012), a maioria dessas neoplasias de células germinativas é benigna, embora alguns sejam cancerígenos e possam ser fatais. Em geral, eles têm um bom prognóstico, com mais de nove em cada 10 pacientes sobrevivendo pelo menos cinco anos após o diagnóstico. Pode ser encontrado em todas as faixas etárias, sendo que

na infância e na adolescência podem estar associadas a torção ovariana.

Dado que as neoplasias na população pediátrica apresentam características distintas em comparação com as dos adultos, é crucial que os radiologistas se tornem familiarizados com as variações nos achados ultrassonográficos, tomográficos e de ressonância magnética relacionados às neoplasias ovarianas. Esses achados de imagem desempenham um papel fundamental na investigação dessas condições (Lala & Strubel, 2019).

Na presente pesquisa foi identificado que a paciente realizou exames Citológico e Ultrassonografia transvaginal antes de realizar a ressonância magnética. Segundo Carmo et al. (2021), o diagnóstico do cistodermóide muitas vezes é feito através de uma ecografia pélvica ou abdominal de rotina, na qual é visualizado um tecido esbranquiçado no ovário. É raro encontrar um tumor do tipo palpável por via abdominal, mas já foram relatados casos de tumores gigantes, devido ao rápido crescimento e à consulta tardia do paciente. Além disso, a ressonância magnética tem um alto desempenho diagnóstico.

A introdução de novas técnicas de RM permitiu a análise funcional das estruturas e dos diversos processos fisiológicos presentes no microambiente tumoral (Higgins & Pomper, 2011). Corroborando com esses autores, Histed; Lindenberg; Mena, et al., (2012) e González Hernando C; Esteban L, et al., (2010), trazem questões em que atualmente, a ressonância magnética (RM) é uma técnica de diagnóstico por imagem amplamente reconhecida na prática clínica, embora ainda esteja em constante evolução. No que diz respeito à análise de neoplasias, a RM é capaz de oferecer dados morfológicos relevantes, como dimensões, formatos, número de lesões, presença de edemas e necroses, interação com estruturas vizinhas e características relacionadas ao uso de contraste intravenoso.

Os teratomas contêm elementos de todas as três camadas germinativas, tornando sua imagem ao ultrassom (US) variada. A maioria tem aparência cística, porém, pode apresentar componente sólido. No ultrassom apresenta-se com presença de ecos de alta amplitude, difusos ou focais, área de atenuação do feixe acústico posterior, e a visualização de linhas e pontos hiperecogênicos dentro da massa. Esses achados heterogêneos traduzem a presença de tecidos calcificados, semelhantes a ossos e dentes, cabelo e tecido gorduroso (Braun & Meloni, 2022).

O diagnóstico comumente é incidental através de exames de imagem ou durante procedimentos cirúrgicos (Chisholm & Levine, 2016). Corroborando com esse autor, temos Sampaio et al. (2016), “a tomografia computadorizada e a ressonância magnética oferecem uma alta sensibilidade para a gordura e calcificações, que são importantes características do teratoma dermoide”.

5. Conclusão

Com o estudo analisado foi possível concluir que o tratamento a ser escolhido deve considerar características individuais de cada paciente, bem como as características específicas do tumor, o que varia de acordo com cada caso. No relato de caso exposto foi realizado uma ressonância magnética que demonstrou de forma clara o problema e com isso desenvolvido o plano de tratamento mais eficaz.

Por esse motivo, futuros estudos devem explorar a diversidade em exames de imagem para a detecção do teratoma maduro do ovário. Além disso, a investigação sobre essa neoplasia e seus melhores métodos de diagnóstico torna-se essencial para desenvolver abordagens terapêuticas mais personalizadas e eficazes.

Agradecimentos

Agradecemos a todos que direta ou indiretamente contribuíram para a realização e sucesso deste artigo.

Referências

Appel, M. et al. (2009). Rastreamento e diagnóstico do câncer de ovário. *Revista da Amrigs*. 53(3), 313-8.

- APA. (2023). Orientações para elaboração de citações e referências: conforme a American Psychological Association (APA) (7a ed.). Elaboração: Fabiana Marques de Souza e Silva. Belo Horizonte. <https://www.pucminas.br/biblioteca/DocumentoBiblioteca/APA-7-Edicao.pdf>.
- Ashby, K., Adams, B. & Shetty, M. (2021). Appropriate magnetic resonance imaging ordering. In: statpearls [internet]. Statpearls publishing.
- Bersot, T. G. & Rymsza, T. (2021). Teratomamadura de ovário em gestante –um relato de caso. *Revista Thêma et Scientia*. 11(1). <https://themaetscientia.fag.edu.br/index.php/RTES/article/view/1258>.
- Boaventura, C. et al. (2017). Evaluation of the indications for performing magnetic resonance imaging of the female pelvis at a referral center for cancer, according to the american college of radiology criteria. *Revista Radiologia Brasileira*. 50, 1-6.
- Braun, M. M. & Meloni, I. (2022). Teratoma maduro: o papel da ultrassonografia no seu diagnóstico diferencial – relato de caso: mature teratoma: the role of ultrasonography in its differential. *Brazilian Journal of Health Review*. 5(4), 17105–12.
- Brasil. (2012). Resolução No 466, De 12 de Dezembro de 2012. Dispõe sobre diretrizes e normas regulamentadoras de pesquisa envolvendo seres humanos. Diário Oficial da União, Brasília, DF.
- Carmo, M. D. et al. (2021). Teratoma maduro de ovário em uma adolescente. *Resid Pediatr*. 11(1), 1-4.
- Chisholm, A. & Levine, E. M. (2016). Dynamed plus. Ipswich (ma): ebco information services. 1995 - registro no. 115294, mature cystic teratoma of the ovary. <http://www.dynamed.com/login.aspx?direct=true&site=dynamed&id=115294>.
- González Hernando, C. et al. (2010). The role of magnetic resonance imaging in oncology. *Clin Transl Oncol*. 12, 606–13.
- Hernández, Y. C. & Reina, Z. A. (2012). Teratoma de ovario. Presentación de un caso. *Medisur*. 10(2), 144-50.
- Higgins, L. J. & Pomper, M. G. (2011). The evolution of imaging in cancer: current state and future challenges. *Semin Oncol*. 38, 3–15.
- Histed, S. N. et al. (2012). Review of functional/anatomical imaging in oncology. *Nucl Med Commun*. 33, 349–61.
- Lala, S. V. & Strubel, N. (2019). Ovarian neoplasms of childhood. *Pediatr Radiol*. 49(11), 1463-75.
- Morais, F. P. et al. (2010). Teratoma maduro ovariano bilateral: relato de caso. *Brasília med*. 47(1), <https://pesquisa.bvsalud.org/portal/resource/pt/lil-545708>.
- Nougaret, s. et al. (2022). Mri in female pelvis: an esur/esr survey. *Insights into Imaging*. 13(1), 1-11.
- Pereira a. S. et al. (2018). Metodologia da pesquisa científica. [free ebook]. Editora da UFSM.
- Sampaio, J. et al. (2016). Mature cystic teratoma of ovary with abnormally high levels of ca19-9: a case report. *Revista Brasileira de Ginecologia e Obstetrícia*, 38, 365-7.
- Toassi, R. F. C. & Petry, P. C. (2021). *Metodologia científica aplicada à área da Saúde*. (2a ed.). Editora da UFRGS
- Vieira, L. C. et al. (2014). Cistectomia via laparoscópica com preservação do tecido ovariano em teratoma maduro de ovário: relato de caso. *Arq Catarin Med*. 43(3), 73-5.